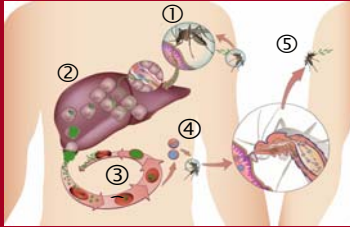




FACHTHEORIE

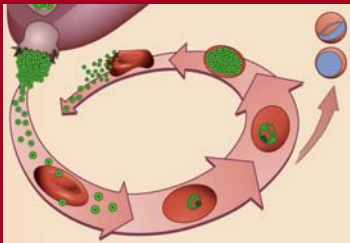
Ablauf einer Infektion mit Malaria Plasmodien



Bildquelle: www.imm.ut.pt

- 1 Übertragung Mücke → Mensch
- 2 Entwicklungszyklus in der Leber
- 3 Entwicklungszyklus im Blut
- 4 Wiederaufnahme durch andere Mücke
- 5 Nächste Übertragung Mücke → Mensch

Intraerythrozytäre Entwicklungsformen der Plasmodien



1. Trophozoiten
2. Schizonten
3. Gametozyten

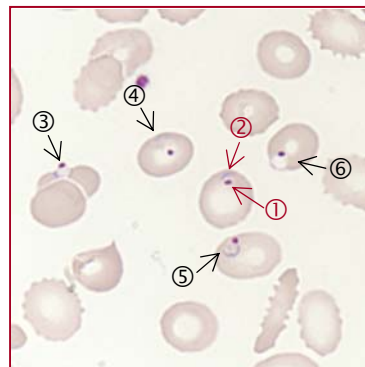Bei der Malaria tropica (Plasmodium falciparum) treten im Blut meist nur Trophozoiten («Siegelringformen») und Gametozyten auf. Die von der Reifung her dazwischen liegenden Formen, die sog. Schizonten kleben an den Kapillärwänden.

Die Gametozyten von P. falciparum weisen im Vergleich zu den Gametozyten der anderen Plasmodienarten eine typische «Bananen-» oder auch «Bootform» auf.

Die Malaria ist eine Tropenkrankheit, welche durch Parasiten, sogenannte Plasmodien, verursacht wird. Sie werden durch den Stich der weiblichen Anophelesmücke übertragen. Man unterscheidet beim Menschen vier verschiedene Plasmodienarten *P.vivax*, *P.ovale*, *P.malariae* und *P.falciparum*. Letztere führt, wie bei unserem Patienten, zur Malaria tropica, dem gefährlichsten Malariatyp. Eine Infektion mit *P. falciparum* kann für den Patienten mit lebensbedrohlichen Komplikationen einhergehen.

Die Plasmodien befallen initial die Hepatozyten, wo sie ihren ersten Entwicklungszyklus durchlaufen. Nach 6-30 Tagen (Inkubationszeit je nach Plasmodien-Spezies) platzen die befallenen Hepatozyten und setzen Plasmodien in die Blutbahn frei. Dort befallen diese die Erythrozyten (intraerythrozytärer Vermehrungszyklus). Dies führt u.a. zur Hämolyse (Anämie), Blutungsneigung (Thrombozytopenie) und Verschluss von Gefäßen mit Organversagen (die zerebrale Malaria bei *P.falciparum* kann z.B. zum Hirnstammausfall und dadurch zum Tod führen).

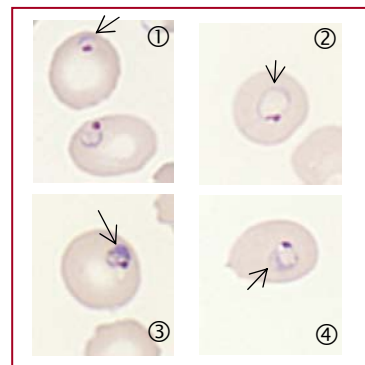
Erythrozytenbefall mit Malaria Plasmodien



Plasmodien Plasmodium falciparum. Entwicklungsstufe junge Trophozoiten («Siegelringform»)

- Trophozoit**
- ① Kleiner, dunkelvioletter Kern
 - ② Hellbasophiler, äusserst feiner Zytoplasmaring
 - ③ - ⑥ Weitere junge Trophozoiten von *P. falciparum*
- ⇒ *Vergl. Allgemeine Fachtheorie: «Intraerythrozytäre Entwicklungsformen der Plasmodien»*

Trophozoiten bei Plasmodium falciparum

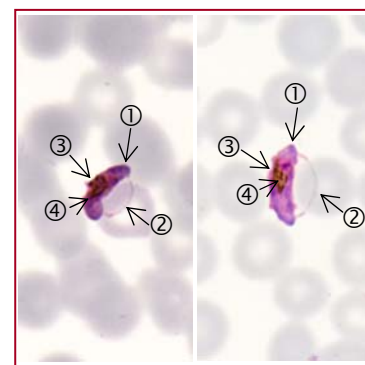


Typisch für die Malaria tropica (Plasmodium falciparum) ist, dass überwiegend sehr junge Parasitenformen die sog. Trophozoiten (Ringformen) gefunden werden. Die ganz jungen Trophozoiten ① und ② weisen einen auffallend feinen, hellbasophilen Zytoplasmaring auf. Bei den Trophozoiten in Bild ③ und ④ fällt bereits eine leichte Vakuolisierung bzw. Verbreiterung des Zytoplasmaringes auf.

Verschiedene Trophozoitenformen



Gametozyten von Plasmodium falciparum



- ① Basophiles Zytoplasma
- ② Membran des befallenen Erythrozyten (nur noch schwach erkennbar)
- ③ Kern des Gametozyten
- ④ Typisches, bräunlich-goldgelbes Pigment in Schollen. Dieses Pigment kann zum Teil auch in den phagozytierenden Leukozyten des Patienten (Neutrophile Granulozyten, Monozyten) wiedergefunden werden.

⇒ *In unserem Ringversuchspräparat konnten wir keine Gametozyten nachweisen.*

Gametozyten von Plasmodium falciparum (weibl. und männl. Geschlechtsformen des Parasiten)



Parasitämie

Unter Parasitämie versteht man den mit Malariaplasmodien infizierten Anteil von Erythrozyten auf 1000 Erythrozyten (Angabe in Prozent bzw. Promille).

Vorsicht

Häufig finden sich sehr geringe Parasitämien von 1 Promille. Die Höhe der Parasitämie und die schwere des klinischen Verlaufes müssen nicht korrelieren.

Malaria-Analytik

Problematik:

- Plasmodien werden nicht erkannt
- Zu kurze Untersuchungszeiten bei extrem tiefen Parasitämien
- technische Routine fehlt (z.B. für die Herstellung des dicken Tropfens)

Vollständige Analytik:

- a) Plasmodien in den Ausstrichen
→ 20 Minuten absuchen
- b) Plasmodien im Dicken Tropfen
→ ganzes Präparat absuchen
- c) Schnelltest auf Antigen(e) der Plasmodien

Für wenig routinierte Untersucher empfiehlt es sich deshalb:

Senden Sie Untersuchungen auf Malaria parallel zur selbst durchgeführten Durchsicht der Ausstriche grundsätzlich an ein spezialisiertes, externes Labor (telefonisch vorabklären, voranmelden)

Wichtig: Bei persistierendem Verdacht die Untersuchung wiederholen! Ein negatives Resultat schliesst eine Malaria nicht aus.

Impressum

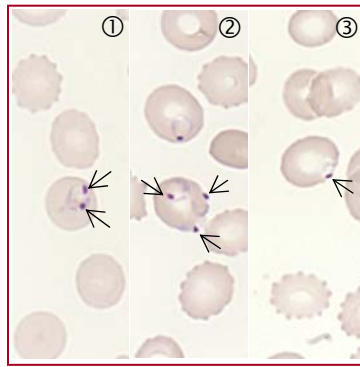
Autorin: Annette Steiger

Fachliche Beratung:

Klinik für Hämatologie
Universitätsspital Zürich
Prof. Dr. J. Fehr
Leitende BMA Frau R. Rüegg

Schweizerisches Tropeninstitut
Dr. Hanspeter Marti

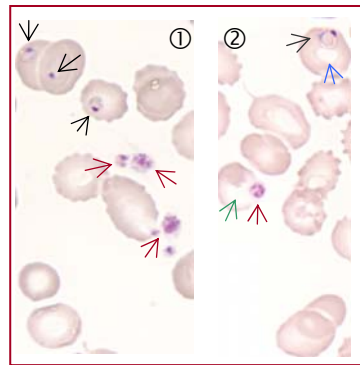
Spezielle Formen der Parasiten



- ① Doppelkernform (1 Zytoplasmaring mit zwei Kernen).
- ② Multiple Ringe in einem Erythrozyten. (Achtung: beim Berechnen der Parasitämie nur 1x zählen)
- ③ Auffallend am Rand des Erythrozyten angelagerter Parasit sog. Accoléform (accolé = «angeklebt»)
Diese Formen treten bei Plasmodium falciparum häufig auf.

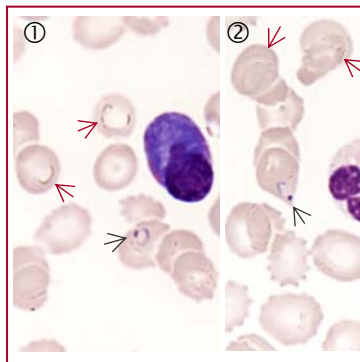
Doppelkernform multipler Befall Accoléform

Verwechslungsmöglichkeiten



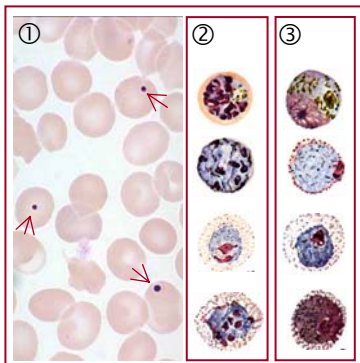
Thrombozyten

- ① → Plasmodien-Ringformen:
Es ist immer ein dunkelvioletter Kern und ein blassbasophiler Ring erkennbar
→ Thrombozyten:
hellbasophile Plasmasubstanz mit recht homogen verteilter, feiner, dunklerer basophiler Granulationseinlagerung
- ② Thrombozyten (→) können auf Erythrozyten aufgelagert sein. Auflagerungen auf Erythrozyten verursachen häufig einen «weissen Hof» (→). Finden sich Einschlüssen in den Erythrozyten, zeigt sich in der Mitte des Erythrozyten lediglich die normale zentrale Aufhellung (→)



«Wassertropfen» – Trocknungsartefakte auf den Erythrozyten

- ① → Plasmodien-Ringformen:
+ Es ist immer ein dunkelvioletter Kern und ein blassbasophiler Ring erkennbar
- ② → Wassertropfen:
Lichtbrechende Struktur auf den Erythrozyten.
Tipp: die lichtbrechenden Wassertropfen verändern beim Drehen am Feintrieb des Mikroskopes ihre Farbe von hell glänzend zu schwarz. Im Gegensatz dazu werden die Strukturen der echten Plasmodien beim selben Vorgang lediglich unscharf.



Howell-Jolly-Körperchen

- ① → Howell-Jolly-Körperchen:
Kernreste in Erythrozyten z.B. bei Post-Splenektomie-Status
Tipp: Howell-Jolly-Körperchen zeigen nur einen «Kern», keinen Plasmaring.

Andere Parasitenstadien der Plasmodien

- ② Schizonten sind reifere Formen als die Trophozoiten.
- ③ Gametozyten sind männliche und weibliche Geschlechtsformen der Plasmodien. Nur bei Plasmodium falciparum sind sie auffällig geformt («Banane»). Bei anderen Plasmodienarten sind sie rund.
Schizonten und Gametozyten können vom ungeübten Betrachter allenfalls mit Leukozyten verwechselt werden.

Quellenangaben

Fotos: Dr. Roman Fried, Verein für med. Qualitätskontrolle, MQZH
www.dpd.cdc.gov (CDC; Centers for disease control and prevention, USA)
Zeichnungen: www.imm.ul.pt (Institute of molecular medicine, University of Lisbon, Portugal)
Grafiken: